



Aplicación de OZODERM -aceite de oliva ozonizado al 5 % (p/v)- en manejo del acné. (Estudio de caso)

Logra la aplicación del aceite de oliva ozonizado al 5 % en p/v disminuir los signos clínicos asociados al acné juvenil?

El acné juvenil es un problema de alta frecuencia, con tendencia a cronificarse. Algunos casos son rebeldes al tratamiento convencional

Descripción general del proceso

- Se trata de evaluar en un paciente con acné juvenil de larga data, que tiene como antecedente haber sido manejado bajo las condiciones convencionales establecidas actualmente en dermatología. Actualmente candidato a uso de isotertinoína.
- El paciente no desea usar tretinoína por temor a sus efectos adversos.
- Acude a consulta en busca de un manejo alternativo y conservador.

Investigación

- Establecer el grado clínico del caso de conformidad a escala internacionalmente estandarizada y de amplia aceptación en dermatología.
- Comparar periódicamente la evolución del caso usando la misma escala.
- Comparar los costos asociados al manejo de este caso teniendo en cuenta el manejo previo y el actual para iguales periodos de tiempo.

Variables

Variables controladas

- Edad
- Sexo
- Grado clínico del acné.
- Dieta.
- El paciente es su propio control.

Variable independiente

- Tipo de manejo de la enfermedad (acné vulgar).

Variable dependiente

- Evolución clínica de la enfermedad usando escala estandarizada.
- Comparación escala EGAE pre y post tratamiento de manera periódica

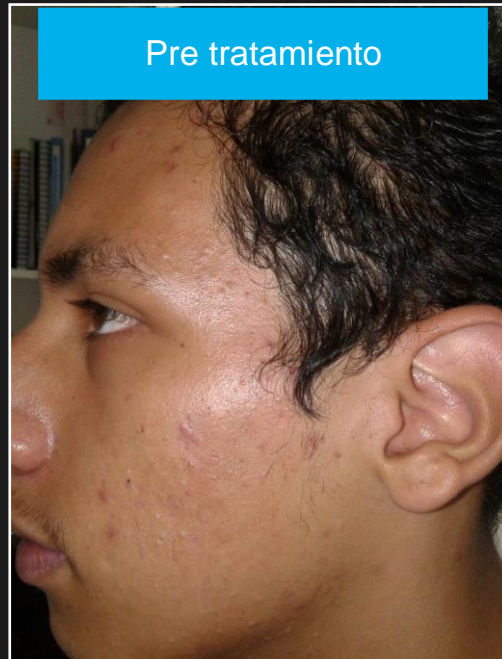El uso de aceite de oliva ozonizado, se convierte en una alternativa útil para el manejo del acné vulgar.

Frente al manejo convencional el aceite de oliva ozonizado usado tópicamente presenta igual o mejor resultado terapéutico al comparar la escala clínica de evolución de la enfermedad.

Materiales

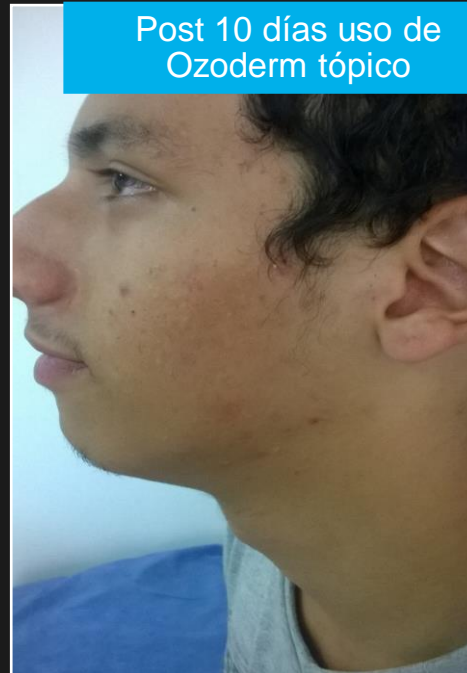Materiales (lista detallada)	Cantidad (sea exacto)
Aceite de olicva ozonizado al 5 % ern peso / volumen.	Una vez al día. 1 gota o su equivalente en gel sobre lesiones identificadas.
Elemento	Cantidad
Elemento	Cantidad
Elemento	Cantidad
Elemento	Cantidad
Elemento	Cantidad
Elemento	Cantidad

Resultados



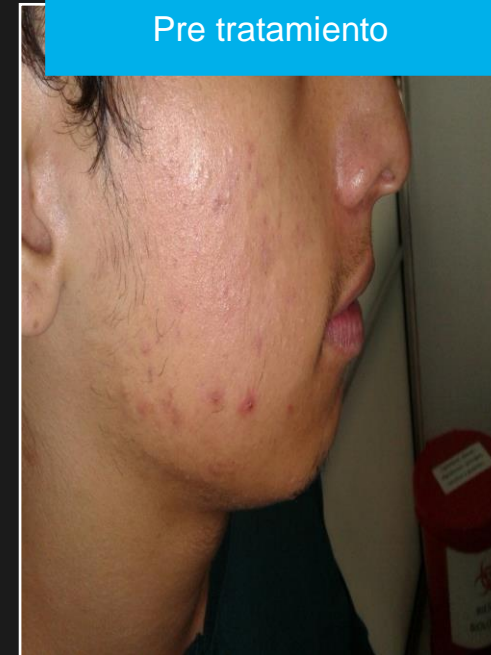Pre tratamiento

Estado inicial
Lado izquierdo
27/02/2016



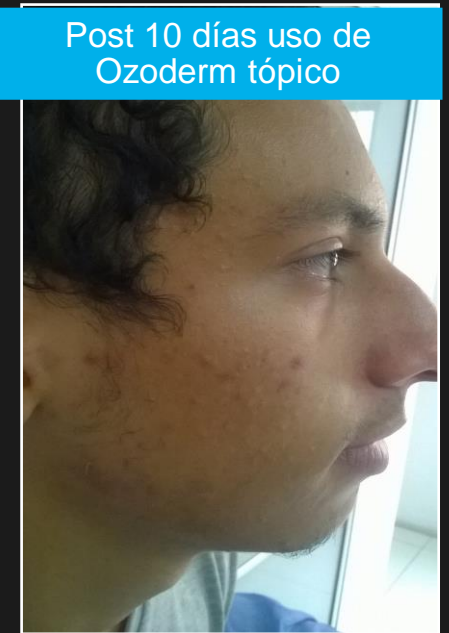
Post 10 días uso de
Ozoderm tópico

Primer control post
10 días de uso de
Ozoderm tópico 1
vez al día.



Pre tratamiento

Estado inicial lado
derecho 27/02/2016

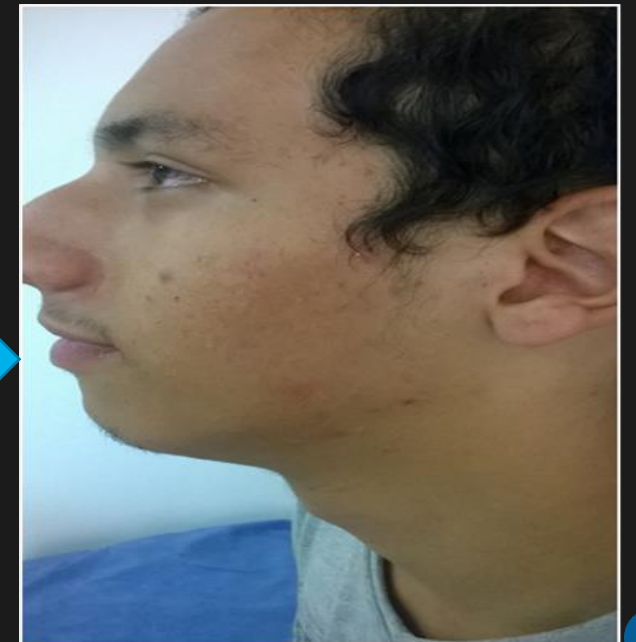
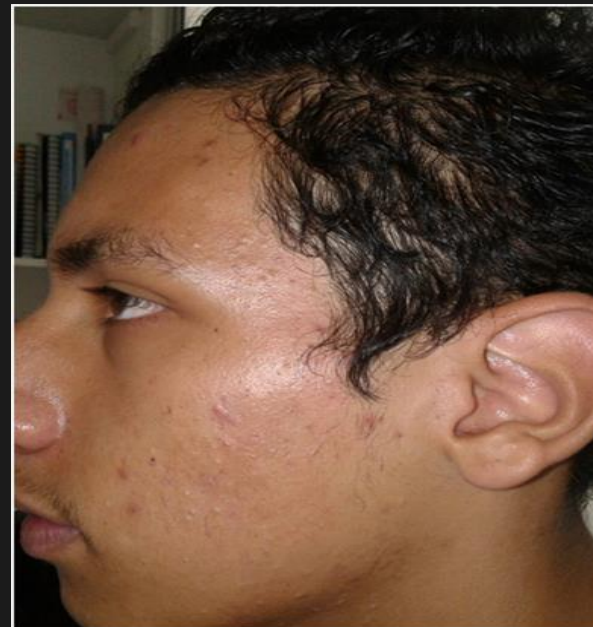
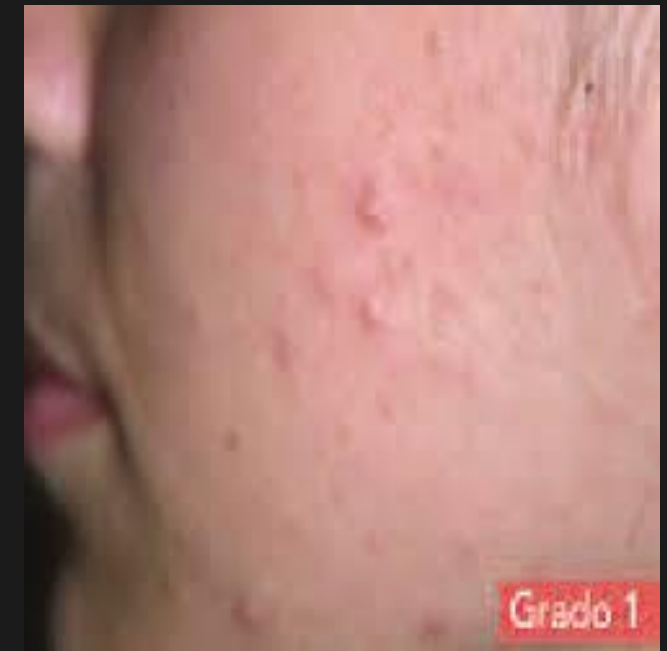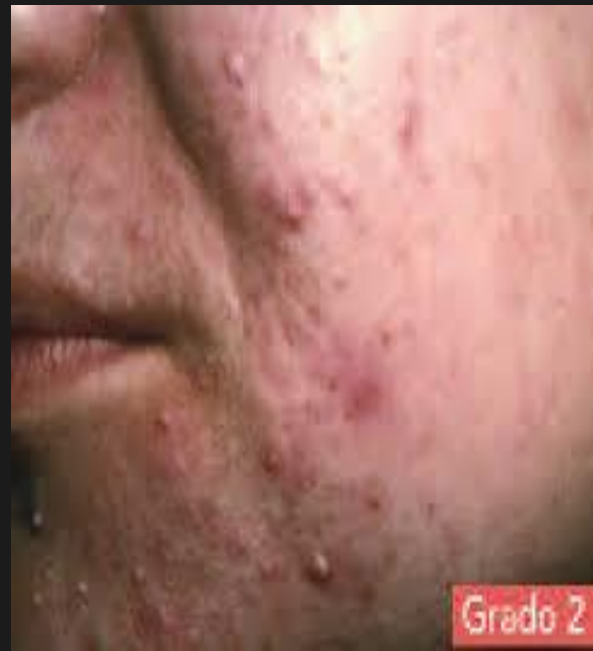Post 10 días uso de
Ozoderm tópico

Primer control post
10 días de uso de
Ozoderm tópico 1
vez al día.

Al comparar con la
escala estandarizada
de gravedad del acné
se obtiene

El paciente transitó en solo 10 días
según clasificación estandarizada
EGAE (consenso Español), desde
una escala clínica 2/1 a una escala
1/0



Conclusión

- El aceite de oliva ozonizado al 5 % (OZODERM) logró en 10 días resolver clínicamente el estado de acné de un paciente con ghistoria de larga data de acné vulgar, refractario al tratamiento.
- Test de reto microbiológico indicaban que estudios in vitro demuestran que el aceite de oliva ozonizado al 5 % (OZODERM) impiden el cecimiento de colonias de propionibacterium acnés. Al controlar este germen se infiere que puede ser de utilidada en el manejo del acné como codayuvante dermatológico para el manejo de esta patología.



Trabajos citados

- Daud, F. V., Ueda, S. M. Y., Navarini, A., & Mímica, L. M. J. (2011). The use of ozonized oil in the treatment of dermatophytosis caused by *microsporum canis* in rabbits. *Brazilian Journal of Microbiology*, 42(1), 274–281. <http://doi.org/10.1590/S1517-83822011000100035>
- Sánchez, G., Re, L., Perez-davison, G., & Clinic, M. (2012). Las aplicaciones médicas de los aceites ozonizados, actualización. *Revista Española de Ozonoterapia*, 2, 121–139. Retrieved from <http://revistaespaoladeozonoterapia.es/index.php/reo/article/view/18/50>
- Tara, F., Zand-Kargar, Z., Rajabi, O., Berenji, F., & Azizi, H. (2012). P02.140. Comparing the effect of ozonated olive oil to clotrimazole cream in the treatment of vulvovaginal candidiasis. *BMC Complementary and Alternative Medicine*, 12(Suppl 1), P196. <http://doi.org/10.1186/1472-6882-12-S1-P196>

Trabajos citados

- Estudio Mexicano OZODERM .pdf. (n.d.).
- Travagli, V., Zanardi, I., Valacchi, G., & Bocci, V. (2010). Ozone and ozonated oils in skin diseases: A review. *Mediators of Inflammation*, 2010. <http://doi.org/10.1155/2010/610418>
- Menéndez, S., Re, L., Falcón, L., Argote, M. B., Méndez, I., Fernández, D., ... Valero, M. (2008). Safety of topical OLEOZON® in the treatment of tinea pedis: Phase IV clinical trial. *International Journal of Ozone Therapy*, 7(1), 55–59.
- Kim, H. S., Noh, S. U., Han, Y. W., Kim, K. M., Kang, H., Kim, H. O., & Park, Y. M. (2009). Therapeutic effects of topical application of ozone on acute cutaneous wound healing. *Journal of Korean Medical Science*, 24(3), 368–374. <http://doi.org/10.3346/jkms.2009.24.3.368>